

# Störungen der Atmung

## Asthma bronchiale, Asthmaanfall und Status asthmaticus

### Definition:

---

#### **Asthma bronchiale:**

Chronische entzündliche Erkrankung der unteren Atemwege mit Überempfindlichkeit auf eine Vielzahl von Stimuli, die eine Obstruktion (Verengung) der unteren Atemwege hervorrufen können.

#### **Asthmaanfall:**

Akute, u.U. lebensbedrohliche, jedoch prinzipiell reversible Obstruktion der unteren Atemwege.

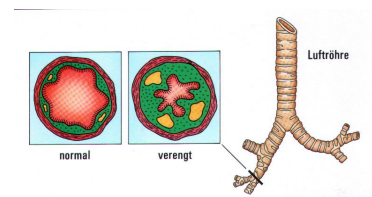
#### **Status asthmaticus:**

Länger anhaltende, nicht zu durchbrechende oder in dichter Folge auftretende Asthmaanfälle.

### Ursache:

---

- Allergisches Geschehen
- Körperliche Belastung
- Psychische Belastung (Stress)
- Medikamente (ASS,  $\beta$ -Blocker)
- Infektion der Atemwege
- Schlaf (die meist tödlichen Asthmaanfälle ereignen sich nachts!)



### Folge:

---

- Spasmus (zusammenziehen) der Bronchialmuskulatur (Muskeln an den kleinen luftleitenden Wegen)
- Produktion von zähem Bronchialsekret
- Schleimhautschwellung
- Erstickungsangst bei Beginn und während des Anfalls
- Erhöhte Atemfrequenz
- Rechtsherzbelastung
- >> **Problem:** Durch die Verengung der Atemwege kann die eingeatmete Luft nur noch schlecht abgeatmet werden (Air Trapping)

### Symptome:

---

- Gequältes Husten
- Unruhe, Angst zu Ersticken, aufrechte Haltung des Körpers
- Einsatz der Atemhilfsmuskulatur (der Körper versucht so den Brustkorb mehr zu weiten um auf diese Weise mehr Luft und somit Sauerstoff in die Lunge zu bekommen.
- Die Ausatmung ist keuchend/pfeifend (expiratorischer Stridor) und deutlich verlängert

- Orthopnoe (stärkste Atemnot)
- Tachypnoe (bis zu > 40-50/min)
- Unfähigkeit zu sprechen (Sprechdyspnoe)
- Oft fahle, blasse und schweißnasse Haut, evtl. Zyanose
- Beschleunigter Puls (Tachykardie) – häufig bei akuter Rechtsherzbelastung
- Prall gefüllte Halsvenen durch Rechtsherzbelastung

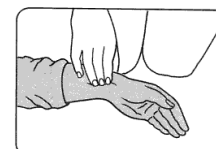
### Atemhilfsmuskulatur:



### Präklinische Diagnose:

---

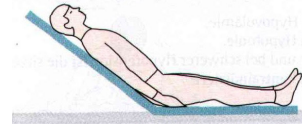
- Klinisches Bild (siehe Symptome)
- **Anamnese** – sehr wichtig !!
  - **Stichworte:** Bekanntes Asthma und wenn wie lange?, Aufregung, neues Medikament, schon Medikamente genommen, welche Medikamente werden regelmäßig genommen, welche Handlung vor Beginn des Asthmaanfalles vollzogen, bekannte Herzerkrankung (Ausschluss: Cardiales Ereignis (angina pectoris, HI, asthma cardiale), bekannte Rhythmusstörungen), Wie schlafen Sie – Oberkörper erhöht?
- **Pulsoxymetrie:** die Sauerstoffsättigung ist im schweren Asthmaanfall erniedrigt (Rekapillarisierungstest)
- **Auskultation der Lunge:**
  - Expiratorisches **Giemen** und **Pfeifen**
  - **Im schweren Anfall:** Kein Atemgeräusch aufgrund schwerster Atemwegsobstruktion („Stumme Lunge“)
- Pulskontrolle, Blutdruckmessung
- **EKG (!)**



## Maßnahmen:

---

- Kontrolle der Vitalfunktionen (**BAK**)
- Lagerung mit erhöhtem Oberkörper, möglichst sitzen; bei gleichzeitiger Möglichkeit, die Arme aufzustützen (Aktivierung der Atemhilfsmuskulatur)
- Ggf. Allergenzufuhr stoppen
- Beruhigender Zuspruch mit Atemanweisungen (Lippenbremse)
- Fenster und Kleidung öffnen
- 1 Liter O<sub>2</sub>/min geben (Placebo), bei deutlicher Zyanose und Dyspnoe 4 oder mehr Liter O<sub>2</sub>/min
- **EKG-Ableitung**, Pulsoxymetrie, Blutzuckertest
- Notarzt rufen



## Erweiterte Maßnahmen:

---

- Gabe von  $\beta_2$ -Sympathomimetika, nach dem die Vitalparameter erfasst wurden (Herzfrequenz, Blutdruck), EKG angelegt wurde und durch Befragung das Bestehen einer koronaren Herzerkrankung ausgeschlossen wurde – siehe oben !!
- Zugang vorbereiten, evtl. je nach schwere auch legen (Vollelektrolytlösung)
- Evtl. Vorbereitung der Intubation
- Schonender Transport
- Monitoring (ständige Kontrolle der Vitalfunktionen)
- Klinik mit internistischer Intensivstation anfahren
- Internisten vorbestellen

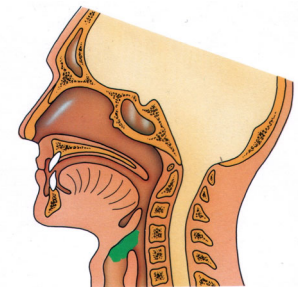
## Bolusgeschehen (Verlegung der Atemwege)

### Definition:

- Anathmen von Fremdkörpern mit Verlegung der Atemwege

### Ursachen:

- Bei Kindern: Spielen mit Murmeln, Essen von Erdnüssen etc.
- Sprechen während des Essens (bes. Erdnüsse, Hühnerknochen, Fischgräten)

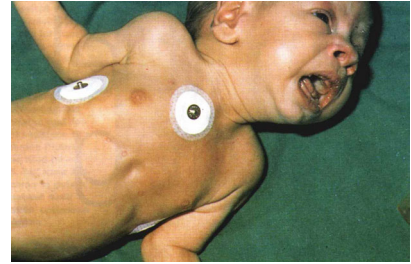


### Folge:

- Fremdkörper gelangen vor die Epiglottis oder bis in die tiefen Atemwege

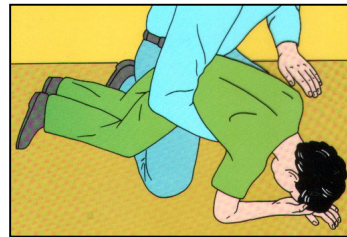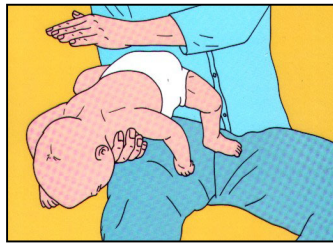
### **Symptome:**

- Plötzliche einsetzende Atemnot
- Inspiratorischer Stridor
- Hustenreiz, deutliches Luftziehen
- Zyanose
- Erstickungsangst
- Tachykardie
- Evtl. Bewusstlosigkeit
- Bei Kindern: Einziehungen im Brustkorbbereich (Schlüsselbeingegend)



### **Maßnahmen:**

- Kontrolle der Vitalfunktionen
- Fremdkörperentfernung durch Klopfen zwischen die Schulterblätter
- O<sub>2</sub> – Inhalation (wenn vorhanden)
- Fenster und Kleidung öffnen
- Bei Kindern: Transport in das Krankenhaus zum Ausschluss von Verletzungen an Kehlkopf (Larynx) und Luftröhre (Trachea)
- Evtl. Notarzt rufen



### **Erweiterte Maßnahmen:**

- Evtl. Laryngoskop/Magillzange zur Entfernung
- Zugang vorbereiten
- Evtl. Sedativum oder Narkose vorbereiten

# Epiglottitis und Pseudo Krupp

## Definition:

- Akute Atemnot im Kindesalter in Folge eines bakteriellen bzw. viralen Infektes

## Ursache:

- Anschwellen des Kehldeckels (Epiglottitis) bzw. der Schleimhäute (Pseudokrupp)

## Folge:

- Sauerstoffmangel

## Symptomatik:

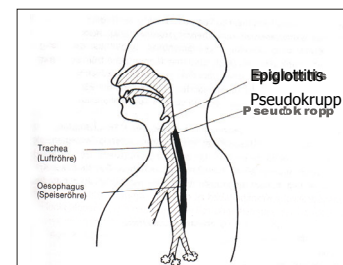
	Epiglottitis	Pseudo Krupp
<b>Körperhaltung</b>	aufrecht sitzend, den Kopf im Nacken	aufrecht, liegend, entgegenkommend
<b>Atemfrequenz</b>	deutlich beschleunigt/ Einatemgeräusch	leicht beschleunigt oder normal
<b>Puls</b>	schnell (tachykard)	schnell (tachykard)
<b>Husten</b>	keinen	bellend
<b>Schlucken</b>	massive Schluckbeschwerden	keine Schluckbeschwerden
<b>Speichelfluss</b>	deutlich verstärkt	normal
<b>Stimme</b>	kloßig	heiser
<b>Intubation</b>	über 80 %	Ca. 2 %
<b>Notarztindikation</b>	100 %	100 %
<b>Erreger</b>	Bakterien	Viren
<b>Betroffene Teile</b>	Kehldeckel	Schleimhäute schwellen an
<b>Alter des Patienten</b>	ca. 1/2 - 3 Jahre	ca. 2 – 6 Jahre

## Bemerkung:

Da ein sicherer Ausschluss der Epiglottitis selbst dem Rettungsdienstpersonal aufgrund der geringen Erfahrungen mit dieser Krankheit schwer fallen dürfte, ist es ratsam immer einen Notarzt hinzuzuziehen.

## Maßnahmen:

- Kontrolle der Vitalfunktionen (BAK)
- Lagerung mit erhöhtem Oberkörper
- Beruhigender Zuspruch, wenn möglich in der Obhut der Mutter lassen
- Fenster und Kleidung öffnen
- Sauerstoff Inhalation (möglichst Sauerstoffdusche statt Maske - Angst)
- EKG Ableitung, Pulsoximetrie
- Notarzt rufen



## **Erweiterte Maßnahmen**

- Zugang vorbereiten
- Intubation vorbereiten
- Inhalation von warmen Wasserdampf
- Inhalation von warmem Wasserdampf
- Ruhig bleiben

## **Achtung (Cave):**

- keine Manipulation im Mund-Rachen-Bereich. Plötzliches Zuschwellen der Atemwege möglich. Deshalb ist die Intubation bei diesen Kindern extrem gefährlich !!

## **Hyperventilationstetanie**

### **Definition:**

- erhöhte Atemfrequenz führt zu einer Störung der Gasverteilung (Sauerstoff-Kohlendioxid) mit anschließenden Krämpfen

### **Ursache:**

- Angst, seelische Verspannung
- Hormonale Schwankungen (bei Frauen)

### **Folge:**

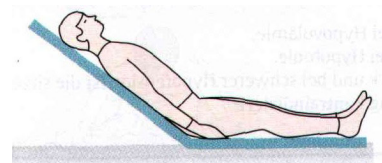
- erhöhte Atemfrequenz mit erhöhter Abatmung von Kohlendioxid
- Respiratorische Alkalose
- Bindung von freiem Kalzium an Eiweiße
- >> Krampfneigung

### **Symptomatik:**

- Pfötchenstellung der Finger, Kribbeln oder pelziges Gefühl in den Extremitäten, Spitzfußhaltung
- Karpfenmund
- Unruhe/Angst/Panik
- Beschleunigte Atmung (Das Gefühl nicht genug Luftzubekommen)
- Atemnot durch Verkrampfung der Atemmuskulatur
- Tachykardie
- Krampfanfälle (selten)

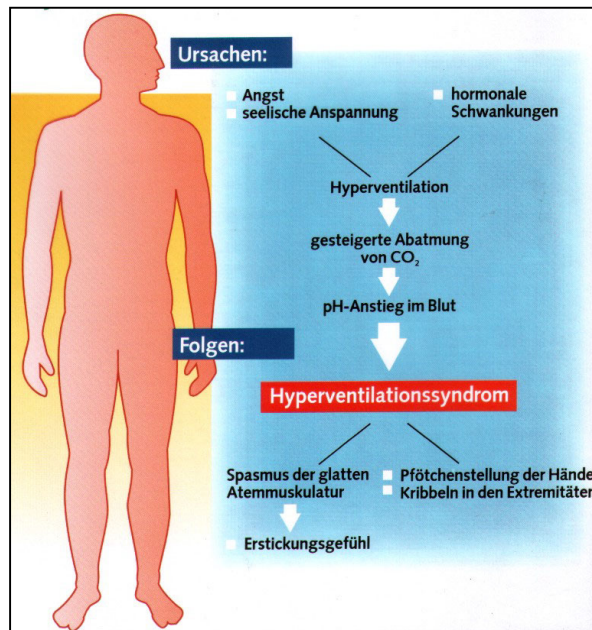
### **Maßnahmen:**

- Beruhigung, psychologische Führung
- Atemanweisung
- Rückatmung über Hyperventilationsmaske oder Tüte
- Die Gabe von Medikamenten ist nur selten nötig



**Cave (Achtung):**

- Ähnlichkeit mit Kussmaulscher Atmung beim Coma diabeticum !!



# Lungenembolie

## Definition:

- Verschluss einer Arterie in der Lunge durch einen Embolus

## Ursache:

- Häufig in Folge einer Thrombose der Bein- oder Beckenvenen wandert ein Embolus durch das rechte Herz in die Lunge
- Stattgefundene Fraktur oder Operation an den unteren Extremitäten (vor ca. 3-5 Wochen)
- Risikofaktoren:
  - Schwangerschaft
  - Rauchen
  - „Pille“
  - lange Liegedauer (z.B. wegen Krankheit oder Schwangerschaft)
  - Adipositas (Übergewicht)
  - Langstreckenflüge (ECS – Economy Class Syndrom)

## Folge:

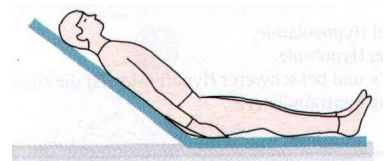
- Verschluss eines arteriellen Gefäßes in der Lunge, Rückstau zum rechten Herzen und u.U. in den Körperkreislauf

## Symptome:

- Plötzlich einsetzende Atemnot mit Schmerzen in der betroffenen Lungenseite
- Pect-anginöse Beschwerden (Engegefühl in der Brust)
- Evtl. Schmerzen hinter dem Brustbein
- Schnelle Atmung (Tachypnoe)
- Tachykardie (schneller Puls)
- Evtl. kurze Bewusstlosigkeit (Synkope)
- Im schlimmsten Falle Herz-Kreislaufstillstand

## Maßnahmen:

- Kontrolle der Vitalfunktionen (BAK)
- Oberkörperhochlage
- Jede weitere Mobilisation (Bewegung) verhindern
- Sauerstoff (in hohen Dosen)
- EKG-Ableitung, Pulsoximetrie, Blutzuckertest
- Notarzt rufen



## Cave:

- Viele Lungenembolien (80%) verlaufen ohne Symptome oder mit sehr unklaren Anzeichen, wie z.B. mit kurzer Bewusstlosigkeit etc.. Daher immer beim Vorliegen entsprechender Risikofaktoren an eine mögliche Lungenembolie denken.
- Ständige **BAK !! Große Gefahr eines Herz-Kreislaufstillstandes !!**

### **Erweiterte Maßnahmen:**

- Zugang vorbereiten
- ASS (Acetylsalicylsäure) und Heparin vorbereiten

### **Transport:**

- schonender Transport
- Transport mit Sondersignal
- Monitoring
- Bei sehr starkem Verlauf möglichst Klinik mit Thorax-, Herz- und Gefäßchirurgischer Abteilung (THG-Chirurgie) anfahren

## **Kardiales Lungenödem**

### **Definition:**

- Durch eine Linksherzinsuffizienz kommt es zu einem Rückstau von Blut in den Lungenkreislauf mit einem anschließendem Übertritt von Flüssigkeit in die Lunge

### **Ursache:**

- Globale Herzinsuffizienz (Herzschwäche)
- Herzinfarkt
- Linksherzversagen (>> Leitsymptom)

### **Folge:**

- Flüssigkeitsansammlung in der Lunge
- Gefahr einer Rechtsherzinsuffizienz mit anschließendem kardiogenen Schock
- Störung des Gasaustausches in der Lunge (Diffusionsstörung)
- Einreibungen in den Lungenbläschen
  - o >> Sauerstoffmangel und evtl. respiratorische Azidose

### **Symptome:**

- Unruhe, aufrechte Haltung des Oberkörpers mit Einsatz der Atemhilfsmuskulatur
- Zyanose, Haut kaltschweißig
- Dumpfes Brodeln/Rasseln beim Atmen
- >> **Schwere Form:** fleischfarbener Schaum im Mund/Rachenraum
- Todesangst

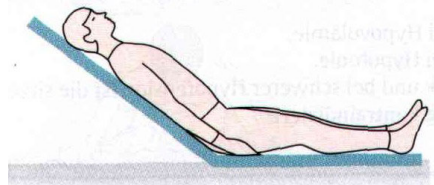
### **Maßnahmen:**

- Kontrolle der Vitalfunktionen (BAK)
- Lagerung mit erhöhtem Oberkörper, **auf keinen Fall zum Liegen zwingen**
- Sauerstoff – Inhalation
- EKG-Ableitung, Pulsoximetrie, Blutzuckertest

- Notarzt rufen
- Beruhigender Zuspruch

### **Erweiterte Maßnahmen:**

- Zugang vorbereiten
- Schleim/Schaum absaugen
- Evtl. Intubation vorbereiten
- Evtl. Narkose und Diuretikum vorbereiten



## **Reizstoffinhalation und toxisches Lungenödem**

### **Definition:**

- Schädigung der Alveolarwand (Wand der Lungebläschen) mit anschließendem Flüssigkeitsübertritt in die Lunge durch inhalierte Giftstoffe

### **Ursache:**

- Einatmen von bestimmte gasförmigen Substanzen in die tiefen Lungenabschnitte: Rauchgas bei Wohnungsbränden, CS-Gas (Abwehrgas) oder Chlorgas im Schwimmbad

### **Folge:**

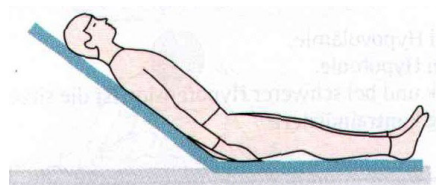
- Toxisches Lungenödem
- Störungen des Gasaustausches in der Lunge
- >> Sauerstoffmangel

### **Symptome:**

- Atemnot, evtl., Zyanose
- Schwindel, Übelkeit, Kopfschmerzen
- Husten- und Würgereiz
- Speichelfluss
- Tachykardie
- Oft brennender Schmerz retrosternal (hinter dem Brustbein) beim Einatmen
- Schleimhautreizung evtl. auch an den Augen und im Mundbereich

### **Maßnahmen:**

- BAK
- Lagerung mit erhöhtem Oberkörper, bei gleichzeitiger Möglichkeit die Arme nach hinten aufzustützen (Atemhilfsmuskulatur)
- Beruhigender Zuspruch (PEH)
- Fenster und Kleidung öffnen
- EKG-Ableitung (evtl. st- Streckensenkung)
- Pulsoximetrie
- Evtl. Notarzt rufen
- Sauerstoff – Inhalation



### Ereiterte Maßnahmen:

- Unterstützung bei der Anwendung von inhalativen Glucocorticoiden (Auxilison/Pulmicort) zur Lungenödemp Prophylaxe
- Ermittlung der Rauchgaszusammensetzung durch die Feuerwehr
- **Genauere Anamnese:** Dauer der Rauchgasexposition, Vorerkrankungen der Atemwege und des Herz-Kreislauf-Systems

### Achtung:

- **Eigenschutz beachten !!**
- Der Patient muss immer in ein Krankenhaus. Oft kommt es erst nach 24 Stunden zu einer Verschlechterung des Zustandes und Auftreten eines toxischen Lungenödems !!
- **Lebensgefahr !!**
- Immer an ein **Inhalationstrauma** denken !!
- Bei der Verweigerung der Mitfahrt > **Mitfahrverweigerung**

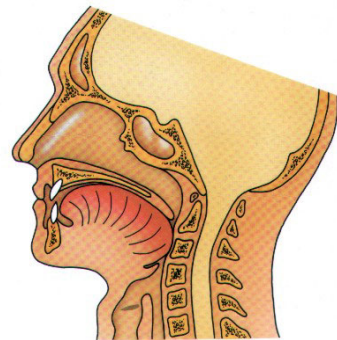
## Schwellungen im Halsbereich

### Ursache:

- Insektenstich in Zunge/Gaumen/Rachen (lokal)
- Allergische Reaktion (global)
- Reizstoffinhalation

### Folge:

- Schwellung der oberen Atemwege
- Sauerstoffmangel !! Gefahr des **ERSTICKENS !!**

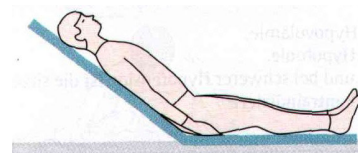


### Symptome:

- Erkennen anhand des Notfallherganges
- Schmerzen und Rötung im betreffenden Bereich
- Evtl. Vorhandensein von Stacheln bei Insektenstichen
- Zunehmende Atemnot
- Erstickungsangst
- Zyanose
- Tachykardie

### Maßnahmen:

- BAK (Kontrolle der Vitalfunktionen)
- Kühlen von außen und innen
- Bei bekannter Allergie: evtl. Anwendung des Epinephrin-Injektors des Patienten
- Notarzt rufen
- Sauerstoff – Inhalation
- EKG-Ableitung, Pulsoximetrie
- Beruhigung



### Erweiterte Maßnahmen:

- Zugang vorbereiten
- Adrenalin 1:10.000 aufziehen
- Endotracheale Intubation, um die Atemwege freizuhalten

### Achtung:

- Auch wenn die Atemnot das imponierendste Symptom ist, an die Kreislaufüberwachung denken (Anaphylaktischer Schock)

## **Brustverletzungen (Thoraxtrauma)**

### Ursache:

- Verkehrsunfall, Arbeitsunfall, Sportunfall, sonstige Unfälle (Landwirtschaft: Huftritt)
- Stumpfe oder Spitze Gewalteinwirkungen auf den Thorax (Brustkorb)
- Verschüttung (in Katastrophengebieten)
- Schussverletzung
- Explosion

### Folge:

- Rippen(serien)fraktur, Pneumothorax, Spannungspneumothorax, Haematothorax

### Symptome:

- Durch die unterschiedlichen Verletzungsformen des Brustkorbes und somit der Lunge treten nie alle Symptome gemeinsam auf:
  - o Atemnot, evtl. Zyanose
  - o Atemabhängige Schmerzen
  - o Unfallhergang
  - o Prellmarken
  - o Paradoxe Atmung
  - o Hautemphysem
  - o Bluthusten
  - o Einseitig fehlendes Atemgeräusch
  - o Tachykardie
  - o Evtl. Schocksymptomatik

### Maßnahmen:

- BAK
- Möglichst Lagerung mit erhöhtem Oberkörper, evtl. auf die „**verletzte**“ Seite um die „**gesunde**“ Seite zu entlasten >> Fremdkörper nicht herausziehen
- Sauerstoff – Inhalation möglichst über Maske
- Wärmeerhaltung
- Beruhigung
- Bodycheck
- EKG-Ableitung, Pulsoximetrie, BZ-Test

- Notarzt rufen
- Offene Wunden locker verbinden

### **Erweiterte Maßnahmen:**

- Zugang vorbereiten
- Evtl. Druckentlastung mittels Kanüle (Spannungspneumothorax)
- Evtl. Intubation vorbereiten
- Evtl. Thoraxdrainage vorbereiten

## **Atemspende bei Halsatmern**

In der Bundesrepublik Deutschland gibt es ca. 10 000 Halsatmer. Diese Personen verfügen über eine künstliche Öffnung der Luftröhre im Kehlkopfbereich (Tracheostoma) – z.B. nach operativer Entfernung des Kehlkopfs.

### **Hinweis:**

Viele Patienten verdecken das Tracheostoma mit einem Halstuch. Atemstörungen können durch eine verlegte Trachealkanüle möglich sein.

Beim Beatmen muss der Kopf nicht überstreckt werden. Die Luft wird direkt in Öffnung am Hals geblasen. Allerdings muss man den Mund und die Nase verschließen.

